17 整形外科

特　色

高松赤十字病院整形外科は、骨折などの外傷はもちろん、加齢による変形性疾患を含め、整形外科全般の診療をしており、あらゆる整形外科疾患に対応できるよう努力しております。なかでも頚椎、腰椎などの脊椎脊髄疾患や、膝、股関節を中心とする四肢関節疾患が手術の多くを占めています。また足の外科、手外科・マイクロ外科、小児整形外科にも対応しており、開業医の先生方の御協力のもと、地域の中心的存在としての実績を誇っています。

対象疾患と診療実績

○脊椎外科（担当医師：三代（脊椎脊髄病学会指導医、脊椎内視鏡技術認定医））

脊椎外科では、頚椎（頚椎椎間板ヘルニア、頚椎症性脊髄症、頚椎後縦靭帯骨化症など）、胸椎（小児側彎症、胸椎黄色靭帯骨化症、胸椎椎間板ヘルニア、圧迫骨折など）、腰椎（腰椎椎間板ヘルニア、腰部脊柱管狭窄症、腰椎分離症、腰椎すべり症、圧迫骨折など）の障害に対して、手術的に治療を行っています。当院は平成11年（1999年）4月から脊椎内視鏡手術を実施するなど、全国でも早期に低侵襲手術を導入しています。

【当院整形外科　手術実績】

平成27年 1月～12月	全脊椎手術	400例
	頚椎手術	約80例
	脊椎内視鏡手術	120例
	（うち腰椎ヘルニア	98例）
	脊椎固定術	144例
平成28年 1月～12月	全脊椎手術	378例
	頚椎手術	約70例
	脊椎内視鏡手術	120例
	（うち腰椎ヘルニア	101例）
	脊椎固定術	126例
平成29年 1月～12月	全脊椎手術	395例
	頚椎手術	約71例
	脊椎内視鏡手術	93例
	（うち腰椎ヘルニア	77例）
	脊椎固定術	164例
平成30年 1月～12月	全脊椎手術	403例
	頚椎手術	100例
	脊椎内視鏡手術	116例
	（うち腰椎ヘルニア	90例）
	脊椎固定術	155例
令和元年 1月～12月	全脊椎手術	364例
	頚椎手術	59例
	脊椎内視鏡手術	101例
	（うち腰椎ヘルニア	70例）
	脊椎固定術	169例
令和２年 1月～12月	全脊椎手術	350例
	頚椎手術	64例
	脊椎内視鏡手術	100例
	（うち腰椎ヘルニア	66例）
	脊椎固定術	150例
令和３年 1月～12月	全脊椎手術	361例
	頚椎手術	65例
	脊椎内視鏡手術	105例
	（うち腰椎ヘルニア	77例）
	脊椎固定術	135例

血液内 1
腫瘍内 2
腎臓内 3
内分泌 4
消化内 5
循環器 6
脳神内 7
呼吸内 8
感染症 9
精　神 10
小　児 11
小児外 12
消化外 13
胸乳外 14
脳神外 15
心臓外 16
整形外
リ　ハ 18
皮　膚 19
形成外 20
泌尿器 21
腎　外 22
産婦人 23
眼　科 24
耳　鼻 25
化学療 26
放診断 27
放治療 28
放核医 29
麻　酔 30
歯　科 31
救　急 32
心不全 33
がんゲ 34
健　診 35
病　理 36
薬　剤 37
検　査 38
超音波 39
臨床工 40
看　護 41
血管治療 42
消化器 43
呼吸器 44
生殖医療 45
腎臓病 46
ロボット 47
女性外来 48
緩　和 49
下　肢 50
呼吸ケア 51
ＮＳＴ 52
認知症 53
褥　瘡 54
ＲＲＴ 55
転倒予防 56
内科専 57
外科専 58

○代表的脊椎手術

【頚椎椎弓形成術】

全身麻酔下に頚椎後方に10センチほどの正中縦切開を加え、椎体後方を展開して椎弓(背骨の背側)を開いて人工骨をはさんで脊柱管(神経の通り道)を広げる処置を行います。翌日から座位、立位歩行可能です。装具は基本的に使用しません。頚部の術後疼痛の程度にもよりますが、通常翌日から歩行可能です。術後１-２週程度で退院可能です。

【腰椎椎体間固定術】

腰椎変性すべり症や腰椎変性側弯症などには背骨を安定化させる必要がある場合があります。この場合はチタン製のスクリューとロッドを使用して背骨を固定し、同時に局所から採取した骨や人工骨を移植します。多くの場合は脊柱管の狭窄も伴うため、神経を圧迫している靭帯や骨も切除して神経の除圧も行います。立位開始まで数日かかることもありますが、当院では通常翌日からコルセットを装着して歩行開始します。通常術後２-３週で退院可能です。

【内視鏡下腰椎椎間板ヘルニア切除術、
頚椎椎間孔拡大術、頚椎・腰椎部分椎弓切除術】

全身麻酔下に障害レベルの背部正中付近に２cmほどの皮切を行い、1.6cmの筒にカメラを設置して鏡視しながらヘルニアを摘出したり、神経を圧迫している靭帯や骨を切除したりします。手術に伴う尿道カテーテル挿入の必要がなく、下着を着けたまま手術を受けることができます。装具なしで手術当日の術後３時間から立位歩行可能です。経過がよければ術後４-７日前後で退院可能です。

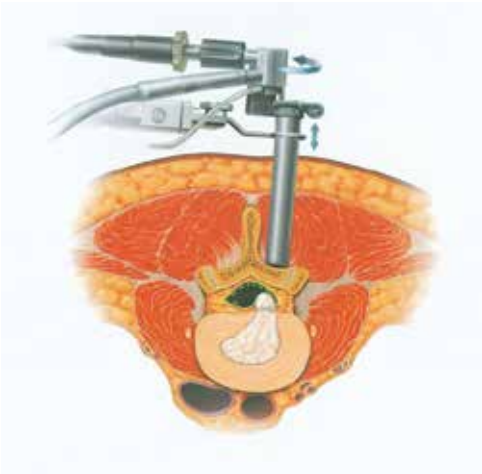

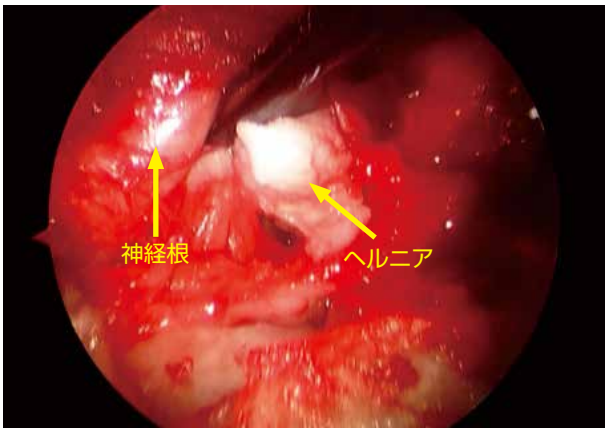

【経皮的椎体形成術】

近年、高齢化が進む中で背骨の骨折患者さんの数は増えています。通常は１～２か月程度のコルセット使用で症状は軽快しますが、中に強い痛みが続き骨折が治らないまま偽関節という状態になってしまう場合があります。このような場合最近では全身麻酔下に小さな２カ所５mm程度の皮切から、折れた背骨に器具を挿入して、人工のセメント材を注入して骨を人工的に安定化させる方法で症状の改善を期待できる場合があります。当日もしくは翌日から歩行可能です。術後２-５日で退院可能です。

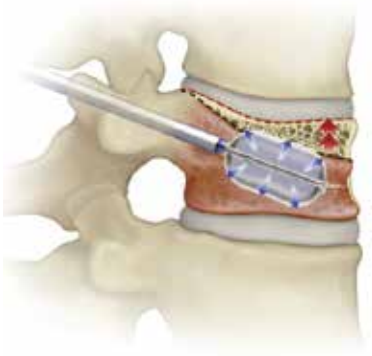



【側弯症手術】

脊柱の大きな弯曲や変形のため、背部痛や神経痛、将来的な脊柱の破綻を予防するためにスクリューやフックを用いた大きな矯正手術が必要になることがあります。矯正固定レベルにチタン製のスクリューを挿入し２本のロッドと連結して矯正と固定を行います。骨盤の骨を一部採取し、人工骨と混ぜて背骨の背部に骨移植を行います。この場合も術後数日で立位訓練を開始します。症例により硬性コルセットを使用することがあります。思春期の症例では術後１-２週間で退院可能です。高齢者の場合では４~８週間くらいの入院加療が必要になります。

手術前正面

手術後正面

手術前側面

手術後側面

○関節外科（担当医師：三橋、筒井）

四肢の関節痛、特に膝や股関節の痛みに関する治療を行っています。

【当院整形外科　手術実績】

平成27年1月～12月
人工股関節全置換術　45例
人工膝関節全置換術　45例

平成28年1月～12月
人工股関節全置換術　57例
人工膝関節全置換術　40例

平成29年1月～12月
人工股関節全置換術　37例
人工膝関節全置換術　66例

平成30年1月～12月
人工股関節全置換術　55例
人工膝関節全置換術　63例

令和元年1月～12月
人工股関節全置換術　62例
人工膝関節全置換術　56例

令和２年1月～12月
人工股関節全置換術　56例
人工膝関節全置換術　34例

令和３年1月～12月
人工股関節全置換術　59例
人工膝関節全置換術　45例

血液内 1
腫瘍内 2
腎臓内 3
内分泌 4
消化内 5
循環器 6
脳神内 7
呼吸内 8
感染症 9
精　神 10
小　児 11
小児外 12
消化外 13
胸乳外 14
脳神外 15
心臓外 16
整形外
リ　ハ 18
皮　膚 19
形成外 20
泌尿器 21
腎　外 22
産婦人 23
眼　科 24
耳　鼻 25
化学療 26
放診断 27
放治療 28
放核医 29
麻　酔 30
歯　科 31
救　急 32
心不全 33
がんゲ 34
健　診 35
病　理 36
薬　剤 37
検　査 38
超音波 39
臨床工 40
看　護 41
血管治療 42
消化器 43
呼吸器 44
生殖医療 45
腎臓病 46
ロボット 47
女性外来 48
緩　和 49
下　肢 50
呼吸ケア 51
ＮＳＴ 52
認知症 53
褥　瘡 54
ＲＲＴ 55
転倒予防 56
内科専 57
外科専 58

○膝関節治療法

膝の痛みの原因には、加齢に伴って軟骨がすり減ってしまう変形性膝関節症や、スポーツなどでの半月板損傷や靭帯断裂などがあります。

変形性膝関節症には、通常、腫れや痛みという症状では手術を行わず治療します。装具や、つえ、湿布、リハビリ、適切な運動、消炎鎮痛剤、関節注射（ヒアルロン酸）などを用いて治療にあたります。これらの治療法で効果がなくなった場合に、高位脛骨骨切り術（HTO）や人工膝関節全置換術が推奨されることになります。

HTO術前

HTO術後

【人工膝関節全置換術】

人工膝関節全置換術を受ける患者さんの平均的な年齢は65歳から80歳です。しかしながら、もっと若い患者さんもリウマチなど他の病気が原因で、人工膝関節全置換術の適応となる場合もあります。また、比較的健康で、活動的な患者さんは80歳以上の方でも手術が可能です。リウマチ関節炎、過去の骨折による変形性膝関節症、変形の矯正術後、重度の外傷後なども人工膝関節全置換術の適応になります。

人工膝関節全置換術では、大腿骨（もも）の下側の表面と脛骨（すね）の上側の表面を人工物（人工膝関節）に取り替えます。例えるなら虫歯になった表面を削り、金属を被せるようなものです。皮膚の切開は膝蓋骨（膝のお皿）に沿って縦に、約20cm前後です。手術に要する時間は約２時間です。手術前の準備からICUに戻るまでの時間を入れるとさらに１時間から２時間を要します。リハビリは手術の翌日から始めます。入院期間はリハビリを含め、通常術後４週間から６週間必要です。

○股関節治療法

股関節痛の原因として、乳児期の先天性股関節脱臼やその後の股関節の形成不全によるものや膝と同様に軟骨がすり減ってしまう変形性股関節症などがあります。当院では、人工股関節の手術だけでなく、寛骨臼回転骨切術やキアリ骨盤骨切術などの関節を温存する骨切り術も積極的に行っています。

【人工股関節全置換術】

変形性股関節症や関節リウマチ、大腿骨頭壊死、骨折などにより変形した関節を、金属やセラミック、ポリエチレンなどでできた人工股関節に入れ替えることで痛みがなくなり、短縮した下肢を１-２cm程度長くすることが可能で、歩行能力が改善されます。患者さんの年齢や骨の形状、質によって、骨セメントを用いる場合とセメントを使用せずに直接骨に固定する場合とがあります。

手術時間は通常２～３時間程度です。手術は感染を予防するため、クリーンルームを使用して行います。手術には輸血を必要としますので、他人の血液を輸血することもありますが、これが原因で別の感染症を起こしてしまうこともあります。そのため当院では、手術の前に少しずつ患者さん御自身の血液を保存していく「自己血貯血」を行います。こちらは、ご自分の血液ですので感染症の危険性はありません。採血が可能であれば手術の３～４週間前より血液を貯血し、手術の際にその血液を輸血します。手術後は、術後２日程度で歩行器による立位訓練を、４～５日程度で歩行練習を始め、術後約１ヵ月で退院できます。

血液内 1
腫瘍内 2
腎臓内 3
内分泌 4
消化内 5
循環器 6
脳神内 7
呼吸内 8
感染症 9
精　神 10
小　児 11
小児外 12
消化外 13
胸乳外 14
脳神外 15
心臓外 16
整形外
リ　ハ 18
皮　膚 19
形成外 20
泌尿器 21
腎　外 22
産婦人 23
眼　科 24
耳　鼻 25
化学療 26
放診断 27
放治療 28
放核医 29
麻　酔 30
歯　科 31
救　急 32
心不全 33
がんゲ 34
健　診 35
病　理 36
薬　剤 37
検　査 38
超音波 39
臨床工 40
看　護 41
血管治療 42
消化器 43
呼吸器 44
生殖医療 45
腎臓病 46
ロボット 47
女性外来 48
緩　和 49
下　肢 50
呼吸ケア 51
ＮＳＴ 52
認知症 53
褥　瘡 54
ＲＲＴ 55
転倒予防 56
内科専 57
外科専 58

○足の外科

（担当医師：殿谷（日本足の外科学会評議員））

足関節、足部、趾（足の指）の病気や怪我を中心に手術を行っています。対象疾患は非常に多く、変形性足関節症、外反母趾、扁平足、足部変形や趾変形、足関節靭帯損傷、骨軟骨損傷、アキレス腱断裂、足根骨癒合症、骨折などです。手術は低侵襲手術である関節鏡手術を中心に、関節鏡視下足関節固定術、足関節靭帯修復・再建術、外反母趾矯正術など様々な手術を行っております。**関節鏡手術は、小さな皮膚切開なため、術後の疼痛は少なく、術後は早期に日常生活や社会に復帰することが可能です。**

代表的手術

【外反母趾に対する、矯正骨切り術】

術後数日間は外固定を行いますが、その後踵部歩行ができます。術後６-８週で母趾への荷重や踏み返しができます。

術前

著明な外反母趾

術直後

外反母趾は良好に矯正

【変形性足関節症に対する、関節鏡視下足関節固定術】

術後は数週間ギプス固定を行いますが、荷重は比較的早期から可能で、骨癒合も従来の方法と比べて早い傾向にあります。

関節鏡で確認すると、軟骨はほぼ消失（矢印）

関節鏡で足関節内をクリーニングした後（矢頭）、スクリューで固定

【足関節外側靭帯損傷に対する、関節鏡視下靭帯修復術】

術後数日間は外固定を行いますが、その後痛みに応じて可動域訓練や歩行訓練を開始します。術後６-８週頃から運動を許可します。

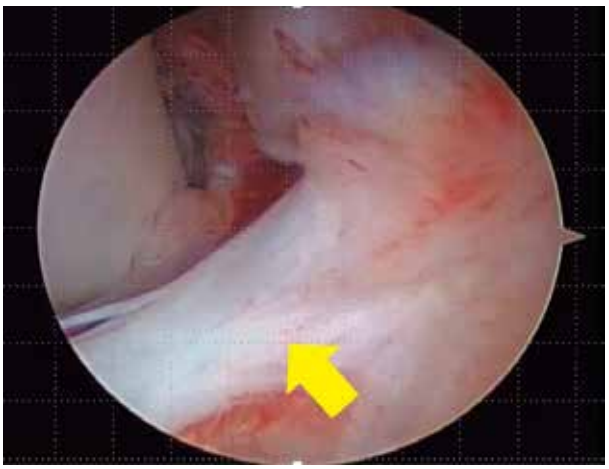

靭帯は弛緩（矢印）

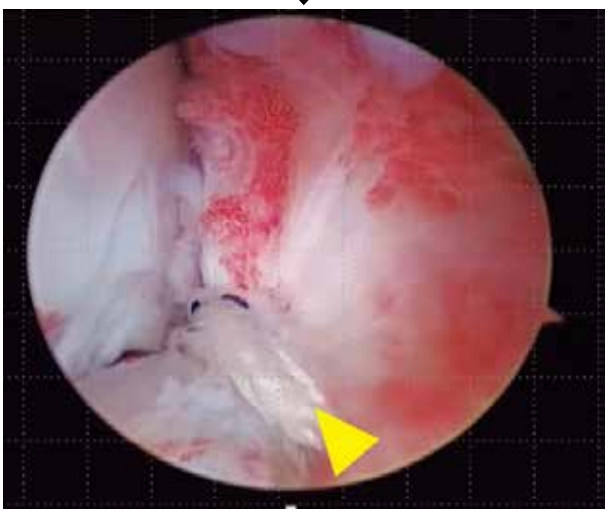

修復後は靭帯の緊張性良好（矢頭）

【後方インピンジメント症候群に対する、後方足関節鏡手術】

術後の外固定は行っていません。術翌日より痛みに応じて歩行訓練や可動域訓練を行います。スポーツの種目にもよりますが、早ければ、術後約３週以降に運動を許可します。

肥大した距骨後方突起（矢印）

関節鏡で肥大した距骨後方突起を切除（矢頭）

○手外科（担当医師：笠井）

手のしびれや知覚運動障害があった場合

代表的疾患は手根管症候群、肘部管症候群です。いずれも軽症であれば手術以外の治療を、それ以上になってくると神経の圧迫を除く手術で治療します。進行して重症になると神経の障害が強く、つまみにくさや挟みにくさの回復は期待しにくくなります。そのため腱移行などの追加手術を行い、術後リハビリテーションを実施します。

その他には少ないながらも、ギヨン管症候群（手首での尺骨神経障害があり、もっぱら手の中の小さな筋肉が萎縮して動かなくなる）、橈骨神経麻痺、前または後骨間神経麻痺などがあります。

当院では神経電気生理検査や、超音波エコー描出による末梢神経障害部位の同定を行い正確な診断治療を行っています。

関節リウマチおよびリウマチ関連疾患による手指障害

関節リウマチに伴う関節障害（痛み、変形、運動制限など）に対する外科的治療を行っています。関節リウマチによる関節炎が長引くと様々な変形が出てくることが知られています。代表的なものとしては手指尺側

偏位(指が全体的に小指側に向いてくる)、ボタンホール変形(いわゆる第２関節が伸ばせなくなる)、スワンネック変形(第２関節が過剰に伸びて曲げれなくなる)、手指腱断裂(小指側から指の根元で伸ばすことができなくなる)などがあります。また、関節炎による破壊が進行して手が使いにくくなる前に、機能より外観の改善を目的として手術を行うこともしばしばあります。

生まれつきの手の問題(一般的に先天異常手と言われます)

出生時点で手指に問題を認めることがあります。頻度が多い疾患としては、多指症(余分な指があるもの、１万人あたり約９人)、合指症(指がくっついているもの、同約８人)、短指症などの低形成(同約３人)、絞扼輪症候群、母指形成不全、屈指症、橈尺骨癒合症などがあります。母指形成不全手では、おや指は手指の機能の中でも大きな重要性を占めます。そのため何とかおや指を獲得できるように治療計画を立てます。ある程度おや指が存在しておれば、関節移植･腱移行･骨延長などで機能獲得をはかります。おや指が痕跡的であれば、人差し指をおや指に移動させる手術または足趾移植で対応しています。

手くび関節の痛み

手くび関節に痛みが出てきた場合に考えられる疾患としては、上記の関節リウマチによる手関節炎以外にも以下のような原因が代表的なものとして考えられます。

１.デケルバン病では手くびのおや指側の腱に沿った痛みで、おや指を動かす腱の腱鞘炎が原因です。装具や腱鞘内注射で治療を開始し、無効例には腱鞘切開の手術を行います。

２.舟状骨骨折と同骨折後の二次的変化:舟状骨骨折は転倒などの受傷で本人も気付かない程度で骨折をきたしていることがあります。この骨折は自然に治りにくく、放置することによって手くびの他の部分にまで関節破壊をきたしてしまいます。早期手術が奨められ、後日見つかった場合でも早期の対応が必要になります。

３.月状骨壊死(キーンベック病と呼ばれます)は、青壮年に多く誘因なく手くびの痛みをきたします。これも放置しておくと手くびの他の部分にまで関節破壊をきたしてしまいます。

４.尺骨突き上げ症候群は、前腕の二つの骨のうちの尺骨が長いために、手くびで文字通り手くびの骨に尺骨が突き上げる状態になって痛みが出てきます。尺骨を短縮することによって改善をはかります。

５.三角線維靱帯複合体(TFCC)損傷:手関節の小指側にある線維軟骨が断裂などを受け痛みを起こします。手関節の小指側のぐらつきや骨突出を伴うこともあります。サポーターなどで治療を開始しますが、症状が取り切れない場合は手術を行うこともあります。

６.手根不安定症では、本来は塊となって動くはずの手くびの小さな骨がバラバラな動きを起こすことによっておこります。原因は様々で、病態に応じた治療が必要になります。

血液内 1
腫瘍内 2
腎臓内 3
内分泌 4
消化内 5
循環器 6
脳神内 7
呼吸内 8
感染症 9
精　神 10
小　児 11
小児外 12
消化外 13
胸乳外 14
脳神外 15
心臓外 16
整形外
リ　ハ 18
皮　膚 19
形成外 20
泌尿器 21
腎　外 22
産婦人 23
眼　科 24
耳　鼻 25
化学療 26
放診断 27
放治療 28
放核医 29
麻　酔 30
歯　科 31
救　急 32
心不全 33
がんゲ 34
健　診 35
病　理 36
薬　剤 37
検　査 38
超音波 39
臨床工 40
看　護 41
血管治療 42
消化器 43
呼吸器 44
生殖医療 45
腎臓病 46
ロボット 47
女性外来 48
緩　和 49
下　肢 50
呼吸ケア 51
ＮＳＴ 52
認知症 53
褥　瘡 54
ＲＲＴ 55
転倒予防 56
内科専 57
外科専 58