救急ランチョンセミナー　2016/09/26

産婦人科の急性腹症

高松赤十字病院　研修医　安田今日子

急性腹症とは

- 発症1週間以内の急性発症で、手術などの迅速な対応が必要な腹部（胸部等も含む）疾患である。

急性腹症ガイドライン2015

急性腹症で頻度の高い疾患

男性（n ＝5268）	
腸管感染症	606（11.5%）
急性虫垂炎	483（9.2%）
腸閉塞	481（9.1%）
腹膜炎	335（6.4%）
胆石症	328（6.2%）
憩室炎	213（4.0%）
胃潰瘍	157（3.0%）
尿路結石	157（3.0%）
胃十二指腸炎	146（2.8%）

女性（n ＝6941）	
腸管感染症	765（11.0%）
腸閉塞	557（8.0%）
子宮/卵巣腫瘍	**548（7.9%）**
急性虫垂炎	798（7.2%）
子宮/卵巣の炎症	**459（6.6%）**
腹膜炎	330（4.8%）
子宮/卵巣の非炎症性疾患	**275（4.0%）**
妊娠関連疾患	**238（3.4%）**
胆石症	227（3.3%）

参考：DPCデータから見た急性腹症の頻度

Murata A,Okamoto K,Mayumi T,et al.
Age-related difference in outcomes and etiologies of acute abdominal pain based on a national administrative database.
Tohoku J Exp Med 2014;233:9-15

女性における急性腹症の原因疾患の頻度

15か月間にERを受診した365名の女性急性腹症患者	
腸閉塞	18.4%
産婦人科系疾患	**17.0%**
急性胆管炎	13.7%
尿路結石	10.1%
消化性潰瘍・消化管穿孔	5.8%
急性胆嚢炎	3.6%

産婦人科系疾患（67例）の内訳	
骨盤内炎症性疾患	27例
卵巣茎捻転	11例
卵巣出血	10例
卵巣腫瘍破裂・出血など	8例
異所性妊娠	3例

特に40歳以下の患者に限定すると産婦人科系疾患が45%に及ぶ。

参考：立澤直子，西竜一，岡陽子，他.
大学附属病院全診療部門支援型ERにおける急性腹症：
性差からみた検討．帝京医誌2013：36：93-100.
IC2013349974

急性腹症を示すおもな産婦人科疾患

- **非妊娠時**
  - 卵巣出血
  - 卵巣腫瘍茎捻転・破裂
  - 子宮筋腫変性・感染
  - 子宮内膜症
  - 子宮内膜炎
  - 子宮付属器炎
  - 骨盤腹膜炎
  - 子宮溜膿腫
  - 排卵痛
  - 月経困難症

- **妊娠（初期）**
  - 流産、切迫流産
  - 異所性妊娠

- **妊娠（中期以降）**
  - 切迫早産
  - 常位胎盤早期剥離

- **妊娠（後期～分娩）**
  - 陣痛
  - （切迫）子宮破裂

急性腹症のアルゴリズム

ステップ１（バイタルサインからの評価）

A（気道）、B（呼吸）、C（循環）、D（意識）の評価

異常なし

異常あり

酸素投与、急速輸液、
胸腹部単純X線、心電図、
腹部・心臓超音波、腹部CT

＜診断＞
超緊急疾患：
急性心筋梗塞、大動脈瘤破裂、肺動脈塞栓症、大動脈解離（心タンポナーデ）
緊急疾患：
肝癌破裂、異所性妊娠、腸管虚血、重症急性胆管炎、敗血症性ショックを伴う汎発性腹膜炎、内臓動脈瘤破裂

緊急手術/IVR、専門施設への転送、集中治療

ステップ２（病態・身体所見からの評価）

手術/IVRの必要性の評価
1.病歴
激痛・突然発症、進行性増悪
2.腹部身体所見
内臓痛？体制痛？、部位
3.手術の必要性
出血、臓器虚血、汎発性腹膜炎、臓器の急性炎症

病歴：
主訴、内服薬、既往歴、喫煙歴、飲酒歴、その他
身体所見：
腹膜刺激徴候の有無、手術痕、ヘルニア、拍動性腫瘤、大動脈拍動の蝕知、橈骨動脈拍動の蝕知
検査：
心電図、血液ガス分析、血液・尿検査、腹部超音波検査、腹部（造影）CT

NO

YES

追加検討、保存・待機的治療

緊急手術/IVR、専門施設への転送、集中治療

参考：急性腹症ガイドライン2015

女性の急性腹症の鑑別

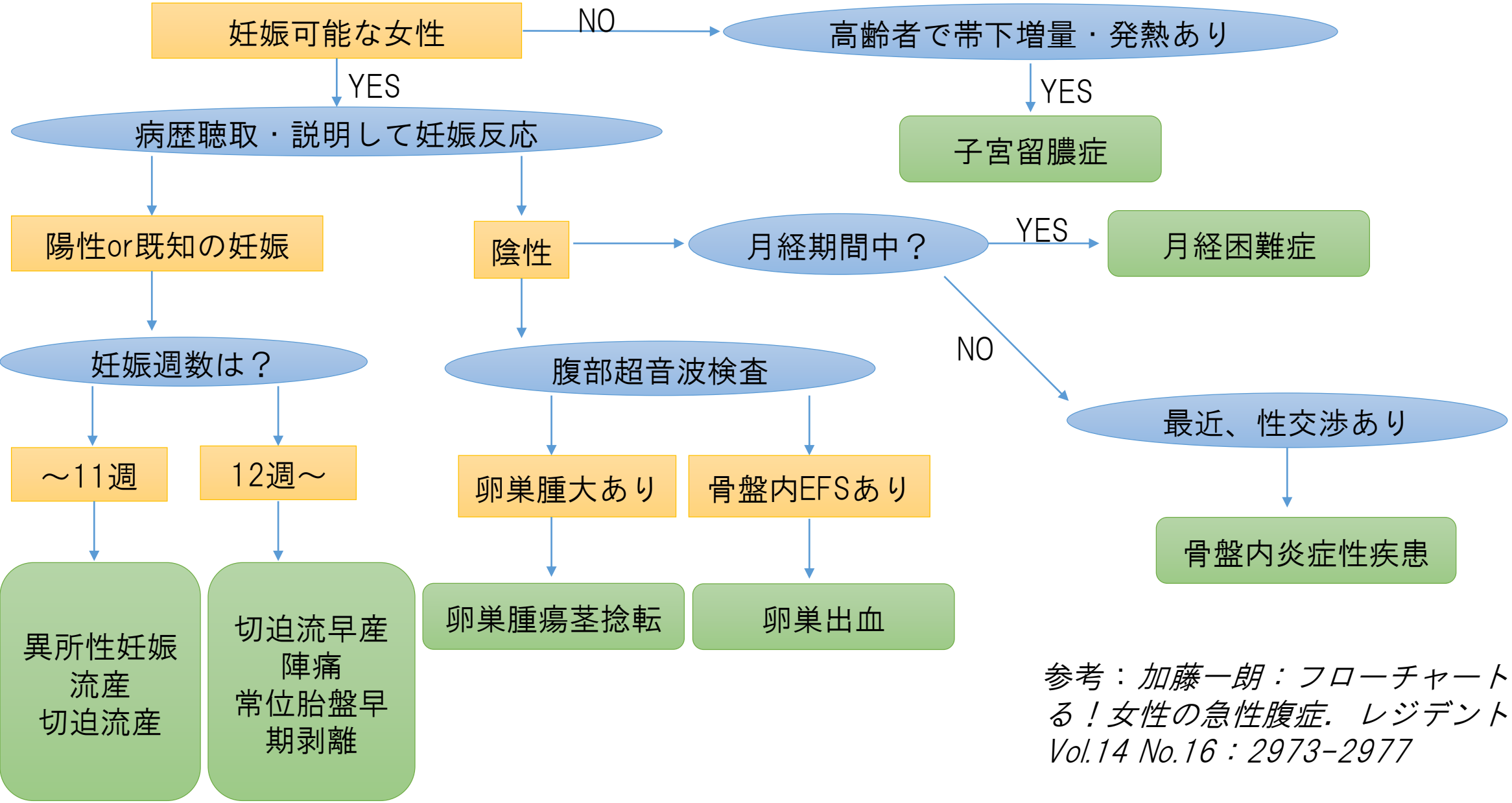

参考：加藤一朗：フローチャートで診る！女性の急性腹症．レジデントノート，Vol.14 No.16：2973-2977

問診　-産婦人科編-

- **月経歴**
➢初経は何歳か？　閉経しているか？
➢何日周期か？　順or不順か？　月経量は？　最終月経はいつか？

- **妊娠分娩歴**
➢今までに何回妊娠して何回出産したか？
➢妊娠・分娩の異常は？

- **性交渉の有無**
➢性交渉の経験はあるか？　最後の性交渉はいつか？
➢**避妊していても妊娠の可能性はゼロではありません！**

しっかり問診するために

- プライバシーの保てる環境設定
  - ➢救急外来などでカーテン越しに他人の声が聞こえてくる
  - ➢家族がついていて、聞きづらい、話しづらい
- 問診時の前置き

「診断のために大事なことなので・・・」

産婦人科のカルテ解読

【プログレスノート】2016/09/26 12:34　　産婦人科　外来

#	35歳　**4G2P（SA×1、AA×1（Geheim）、N.V.D×1、C/S（BEL））** **＃MDtwin（BEL-Kop）** **＃Preg36w4d** **L.M.P**○月△日として□月×日初診。 **CRL**より**ECD**△月◇日に決定。
S	ときどきお腹が張ります。
O	【経腹超音波検査】 BPD：○cm、A×T：◇×□、FL：△cm **EFBW**：◎ｇ、AFP▽cm 胎盤：後壁
A	経過良好。
P	次回妊婦健診。

4経産2経妊（自然流産×1、人工流産×1（秘密の）、自然経腟分娩×1、帝王切開（骨盤位））
＃一絨毛膜二羊膜双胎（骨盤位-頭位）
＃妊娠36週4日
最終月経○月△日として□月×日初診。
頭殿長より分娩予定日△月◇日に決定。

EFBW（胎児推定体重）

妊娠週数の数え方

- 最終月経開始日を0週0日とする。
- 7日間で1週とする。
- 280日目（40週0日）が出産予定日となる。
- 排卵・受精は妊娠2週。
- 着床は妊娠3週。
- 次回月経開始予定日が妊娠4週。
- 28日型の月経周期を基準としているので、妊娠初期の超音波検査で胎児の大きさから妊娠週数や予定日が修正されることも多い。

参考：*Benesse たまひよnet*

母子手帳やアプリで確認

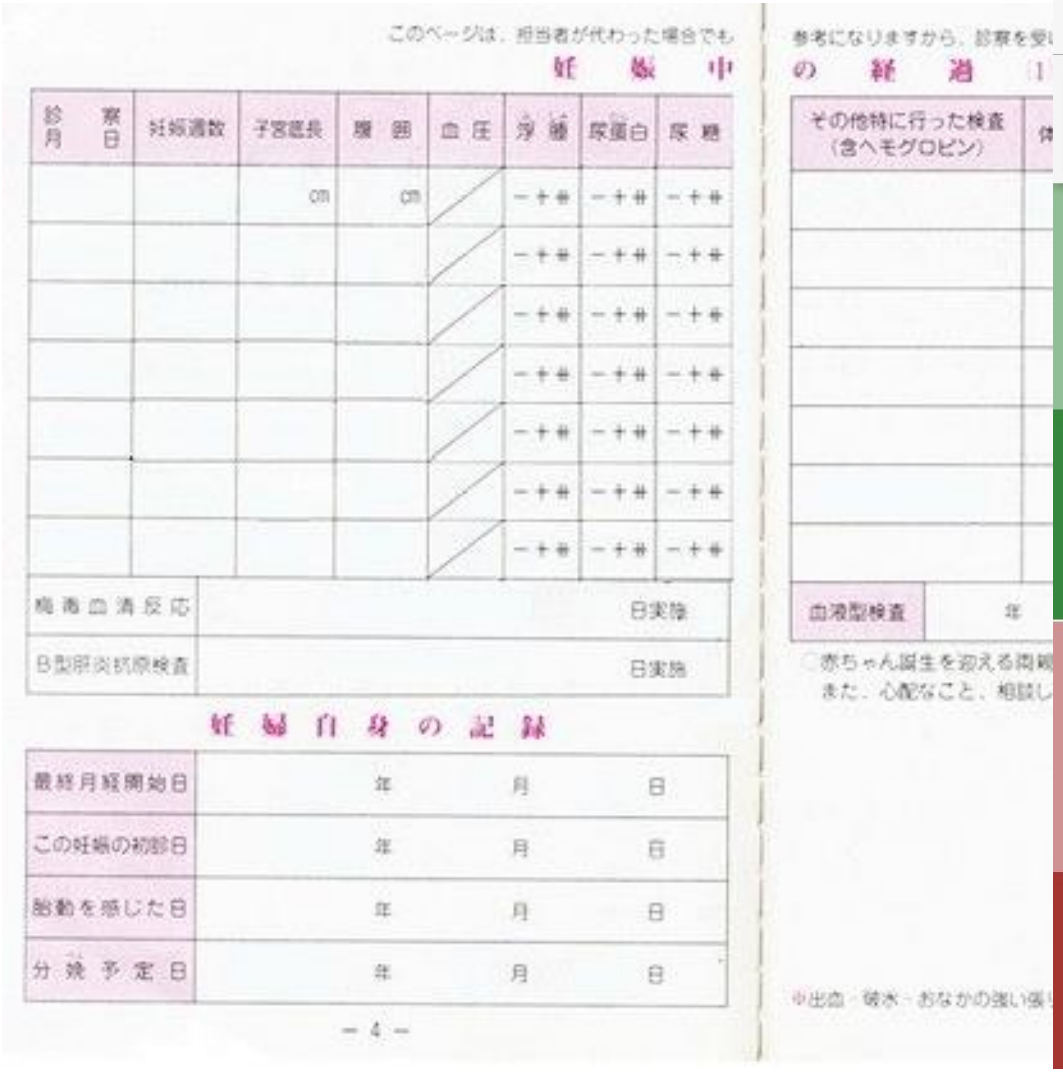

尿中hCG定性

- 妊娠可能年齢の女性では正常妊娠、異所性妊娠、流産、絨毛性疾患を除外するため、また妊娠中のX線やCT、不用意な投薬を避けるために妊娠の有無を確認する。
- 予定月経頃の妊娠4週には、一般的な尿中測定キット〔高感度（25IU/L）hCG定性検査〕が陽性となる。

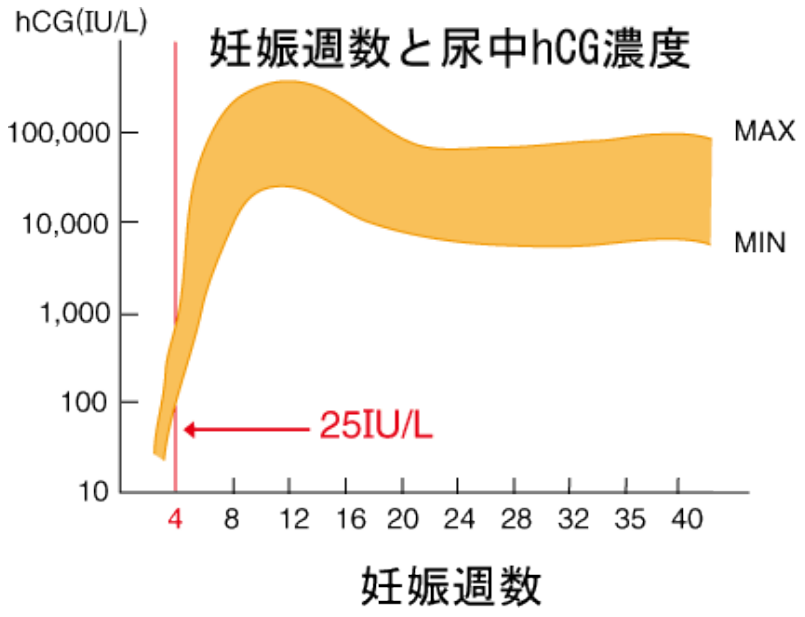

参考：*https://www.arax.co.jp/seihin/iyaku_c1fast.html*

女性の腹痛をみたら

① 痛みの部位、性質から原因臓器を推測する。
② 緊急性の高い疾患から除外する。
③ 妊娠の可能性をつねにかんがえる。
④ 女性骨盤臓器の画像診断は超音波がファーストチョイス。

①痛みの部位、性質から原因臓器を推測

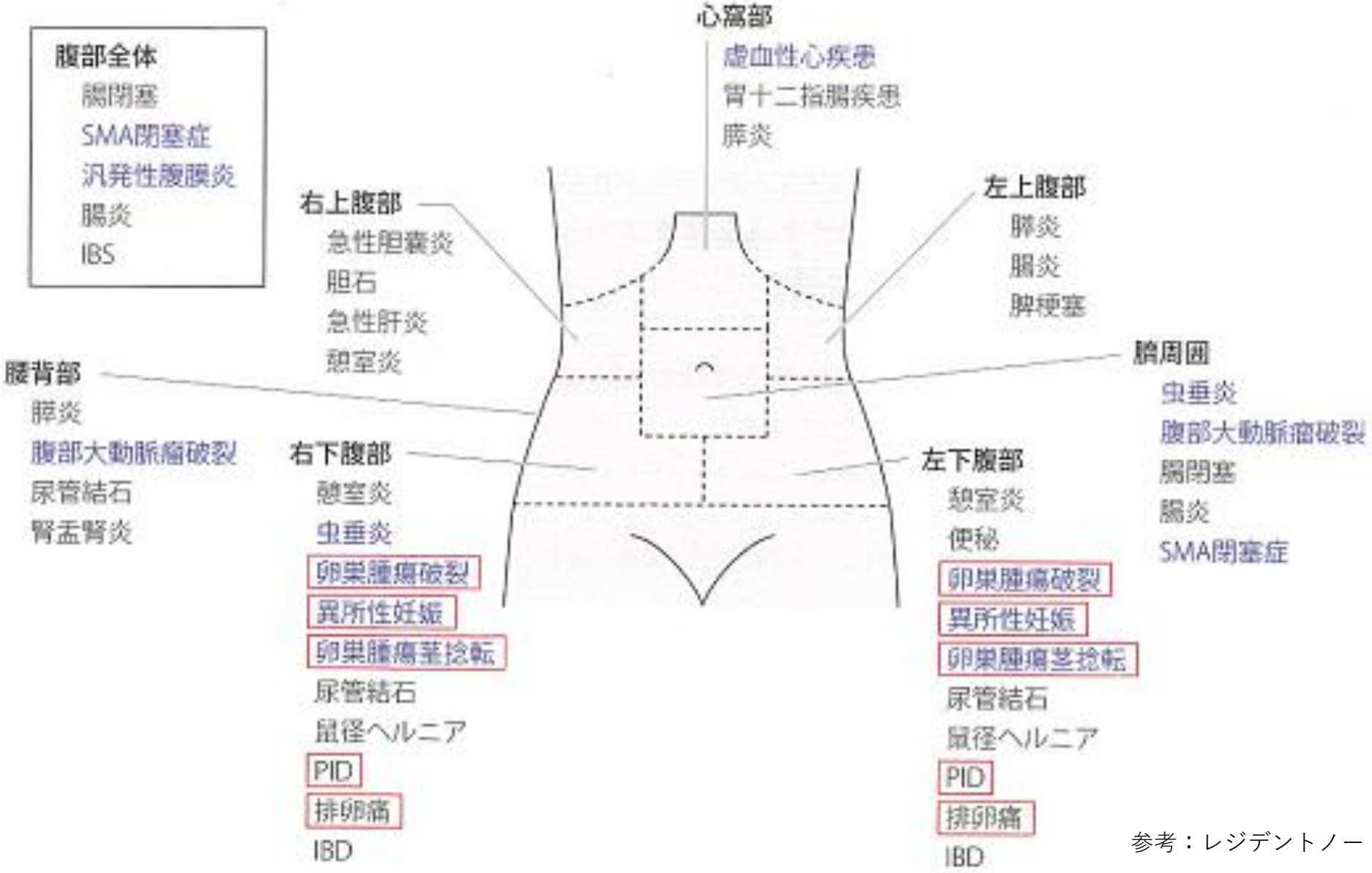

参考：レジデントノートVol14 No16 2013

②緊急性の高い疾患

- 異所性妊娠
  - ➢内外同時妊娠の可能性を忘れない
- 卵巣腫瘍破裂
- 骨盤内炎症性疾患
- 卵巣腫瘍茎捻転

③妊娠の可能性をつねに考える

- 女性をみたら妊娠と思え。
- 女性の腹痛の診察は、まず妊娠を否定することから始まる。
  - 本人が妊娠を否定しても、可能性があれば尿妊娠反応検査で必ず陰性を確認。
  - 異所性妊娠、切迫流産などの不正性器出血を月経と思っていることも。
  - 尿妊娠反応の前には十分な病歴聴取と説明が必要。

④超音波がファーストチョイス

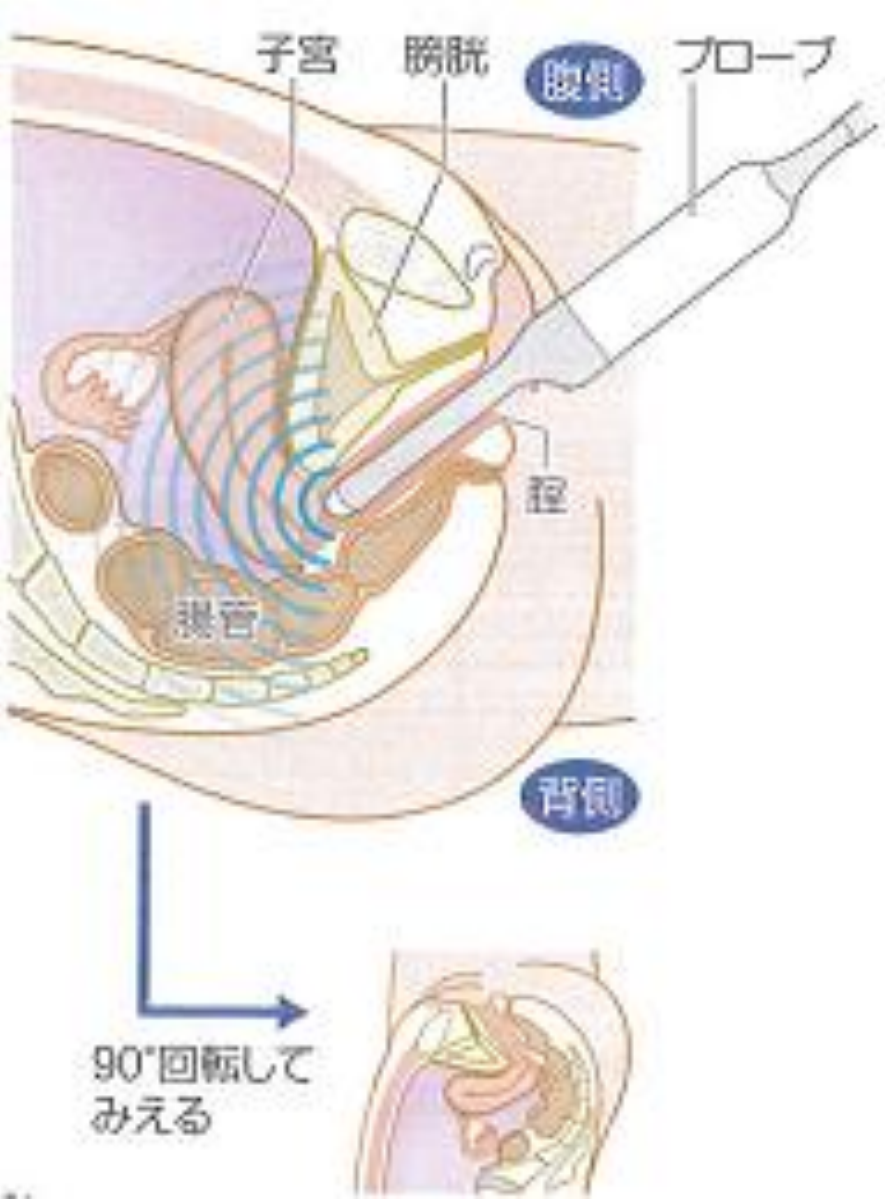

妊婦への投薬・検査

- 患者説明

➢薬剤・放射線の曝露を受けてなくても自然流産は約15%、先天異常発生率は2～3%。

➢慢性疾患をもつ女性は、疾患が妊娠に及ぼす影響と妊娠中の治療方針についてあらかじめ話し合っておく。

➢妊娠と気づかずにX線を撮ってしまっても、基本的に心配なし。間違っても早まって中絶しないように。

妊娠中の代表的な禁忌薬

催奇形のある薬

・高リスク（＞25%）：サリドマイド、男性ホルモン、タンパク同化ステロイド
・中等度リスク（10~25%）：**ワルファリン**、**VitA**、D-ペニシラミン
・低リスク（＜10%）：**抗てんかん薬**、抗腫瘍薬、メトトレキサート、ミソプロストール、**チアマゾール**、リチウム

胎児毒性のある薬

・アルコール：胎児アルコール症候群
・**NSAIDs**：動脈管早期閉鎖による肺高血圧、羊水過小、分娩遷延
・**ACE阻害薬、ARB**：胎児低血圧と腎血流低下による頭蓋冠低形成や腎機能異常
・**抗甲状腺薬**、大量ヨード：甲状腺機能低下、甲状腺腫
・精神系薬剤：出生児の呼吸障害、出生後の離脱症状

▼胎児への放射線の影響

胎児への影響	感受性の特に高い時期	閾線量
胎芽/胎児死亡	着床前期（受精～9日間）	100mGy
奇形の発生	器官形成期（妊娠4~10週）	100mGy
精神発達遅滞	胎児期（妊娠10~15週or25週まで）	300mGy
がん	全期間	10mGy

▼通常の診断手段から受けるおよその胎児線量（妊娠初期）

単純X線	平均（mGy）	最大（mGy）
腹部	1.4	4.2
胸部	<0.01	<0.01
腰椎	1.7	10
骨盤	1.1	4
頭蓋骨・胸椎	<0.01	<0.01

CT	平均（mGy）	最大（mGy）
腹部	8.0	49
胸部	0.06	0.96
頭部	<0.005	0.005
腰椎	2.4	8.6
骨盤	25	79

症例１

- 25歳　女性

【主訴】

　4週間の無月経、軽度の腹痛、性器出血

【現病歴】

　4日前に市販の妊娠検査薬にて陽性となったため2日前に近医の産婦人科を受診。子宮腔内に胎嚢を認めず。1日前より軽度腹痛を伴う性器出血あり受診。

【月経】

　最終月経は受診4週前から5日間、28日型、整

症例 1

【内診・超音波検査】

膣内に血液貯留少量

子宮腔内に胎嚢認めず

両側卵巣腫大なし

【検査所見】

尿中妊娠反応陰性

症例１

【診断】

正常月経（r/o化学流産）

化学流産

- 尿中hCG測定などで妊娠と診断されながらも、超音波検査にて胎嚢が確認される時期（妊娠5週）より前に流産になったもの。
- かつては妊娠と診断される前に流産をしても、妊娠にも流産にも気づかずに月経を迎えていた。近年は市販の妊娠検査薬の感度が非常に高くなり、より早く妊娠に気づけるようになった。

症例２

- 29歳　女性　未産婦

【主訴】

　下腹部痛・性器出血

【現病歴】

　体外受精-胚移植にて妊娠。妊娠7週0日、下腹部痛と性器出血にて救急搬送される。

症例２

【バイタル】

BP：113/61mmHg　HR：71bpm　BT：36.3℃

【検査所見】

CRP：0.37　WBC：8,170/μl　Hb：12.3g/dl

【内診所見】

ダグラス窩および下腹部全体に圧痛あり。

症例２

【経腟超音波】

子宮内に胎嚢なし。

ダグラス窩にEcho free space。

右付属器に壁が肥厚した環状の腫瘤。

【術中診断】

右側卵管膨大部妊娠破裂

（腹腔内出血：200ml）

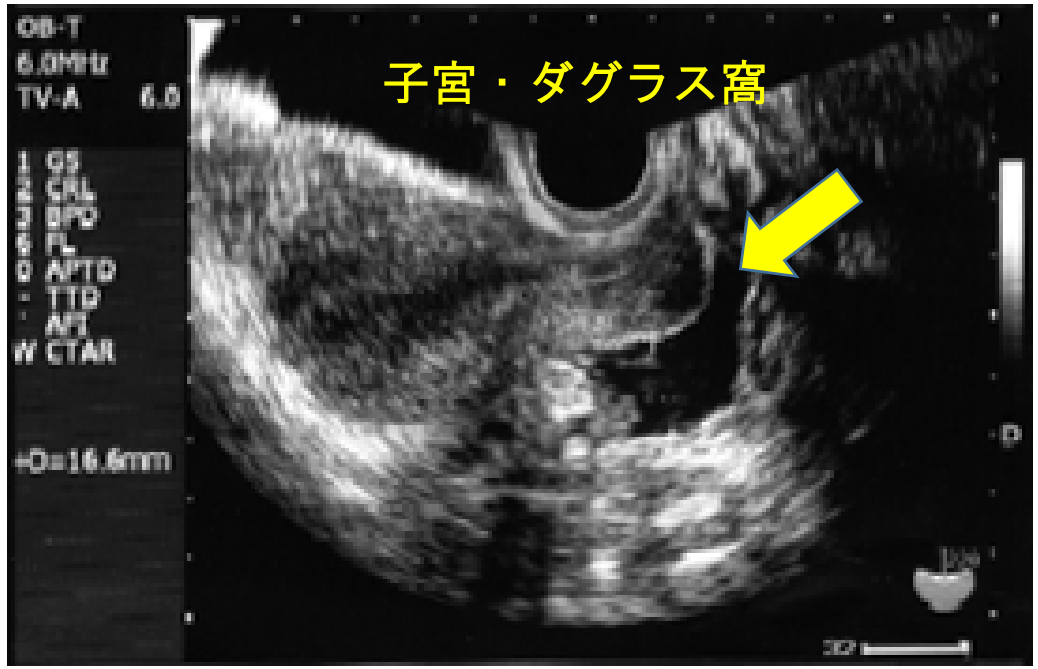

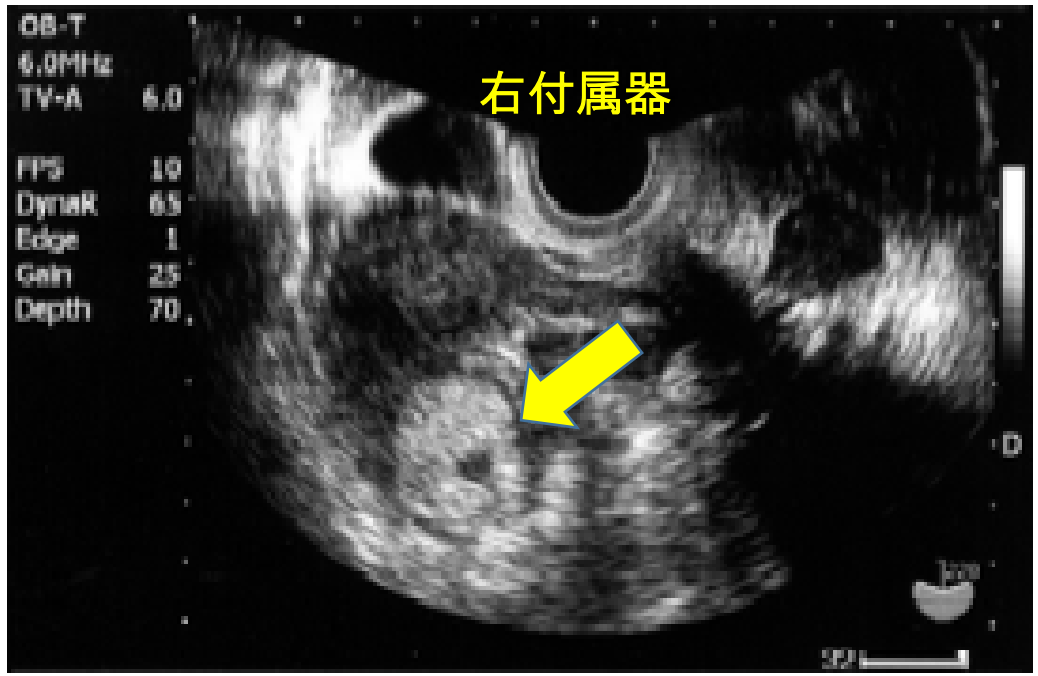

異所性妊娠

- 受精卵が子宮腔外に着床するもの。
- 妊娠反応（尿中hCG）陽性で、妊娠５週をこえて子宮腔内に胎嚢が確認されない事で疑われる。
- 妊娠可能年齢の女性が強い下腹痛を訴える場合に必ず鑑別するべき疾患。
- 診断は超音波検査が中心となるが付属器に明らかな胎嚢が観察される事は比較的少ない。
- 特徴は無月経、少量の性器出血、下腹部痛およびhCG上昇。

症例３

- 25歳　女性　未産婦

【主訴】

　腹痛

【現病歴】

　当院受診1日前の11時頃から腹痛あり。20時頃より痛みが腹部全体に広がり夜間救急受診。ブチルスコポラミン（ブスコパン）使用するが改善なく、当院での検査を希望されたため当院紹介され、翌日当院受診。

症例３

【月経】

　不規則

【性交渉】

　当院受診1日前の朝

【その他】

　付属器腫瘍の指摘はない（2か月前に婦人科受診し両側付属器確認されていると）

症例３

【バイタル】
BP：106/59mmHg　HR：76bpm　BT：37.1℃
【血液検査】
WBC：10710/μL　Hb：10.0g/dl　Plt：22.7万/μL
【妊娠反応】
陰性
【内診】
内診時、下腹部中心に圧痛あり。最強点は右付属器周囲。
【経腟超音波検査】
子宮正常。左付属器正常。
右付属器に56mm大の腫瘤あり。

症例３

【造影CT】

右付属器周囲に4-5cm大の出血を伴う腫瘤あり。腹水中等量～多量。造影剤流出所見あり、持続する出血が疑われる。

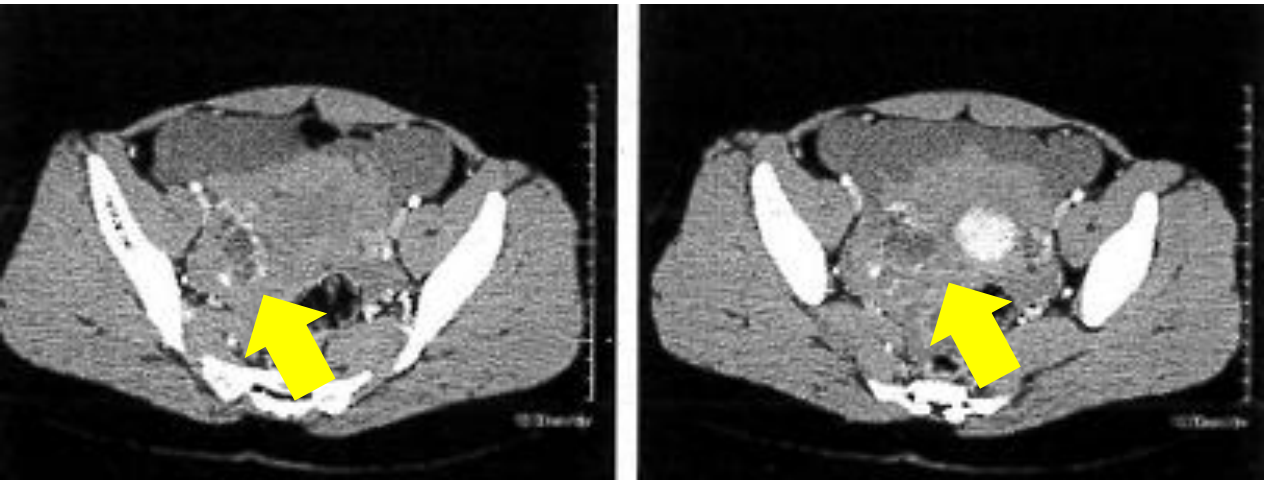

【MRI】

ダイナミック造影では造影剤流出は認めず。出血性の塊状影を認める（破裂内容物？）。胎嚢を示唆する所見なし。

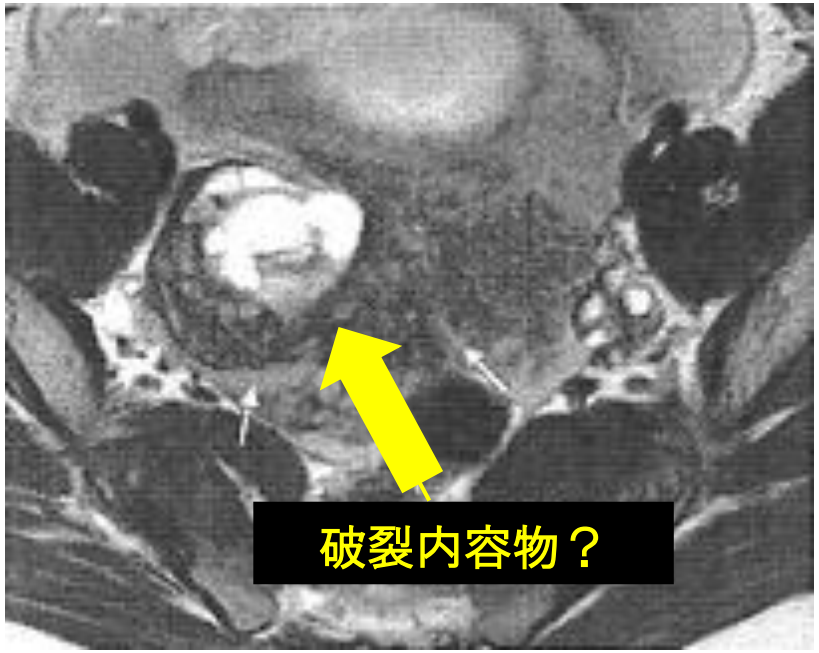

症例３

【術中所見】

　腹腔内は暗赤色の血液を多量に認め、ダグラス窩には多量の血腫を認めた。右卵巣表層に数mmの裂傷を認め、oozingあり。腹腔内出血量は1500mlであった。

【診断】

　右卵巣出血（卵胞出血）

卵巣出血

- 特徴は腹膜刺激症状を伴った急激な腹痛。
- 卵胞出血と出血性黄体嚢胞からの出血の2種類。
- 卵胞出血：排卵に伴う断裂血管からの出血で、性交渉を誘引として発症することが多い。特に性交渉後24～48時間。
- 出血性黄体嚢胞：卵胞出血の血液が血腫を形成して破綻し腹腔内出血。最終月経から3週後（黄体中期）に多い。

症例４

- 23歳　女性　未産婦

【主訴】
　下腹部痛

【現病歴】
　受診1日前より下腹痛出現。疼痛は徐々に増強し、翌日受診。

【その他】
性交渉歴なし

症例４

【来院時所見】

下腹部に疼痛あり。反跳痛なし。

軽度の圧痛を伴う腫瘤を下腹部に触知。

【血液検査所見】

CRP：0.03 WBC：13070/μl Hb：13.8g/dl Plt：29.6万/μl

肝機能・腎機能検査：異常なし

症例４

【経腹超音波所見】
　性交渉歴がないため、
経腹超音波を施行。

　下腹部正中にφ11.1×8.2×12.2cmの
嚢胞性腫瘤を確認。
　頭側1/3に部分的に
acoustic shadowを伴う充実性部分を
認め、同部位に血流がない事を確認。

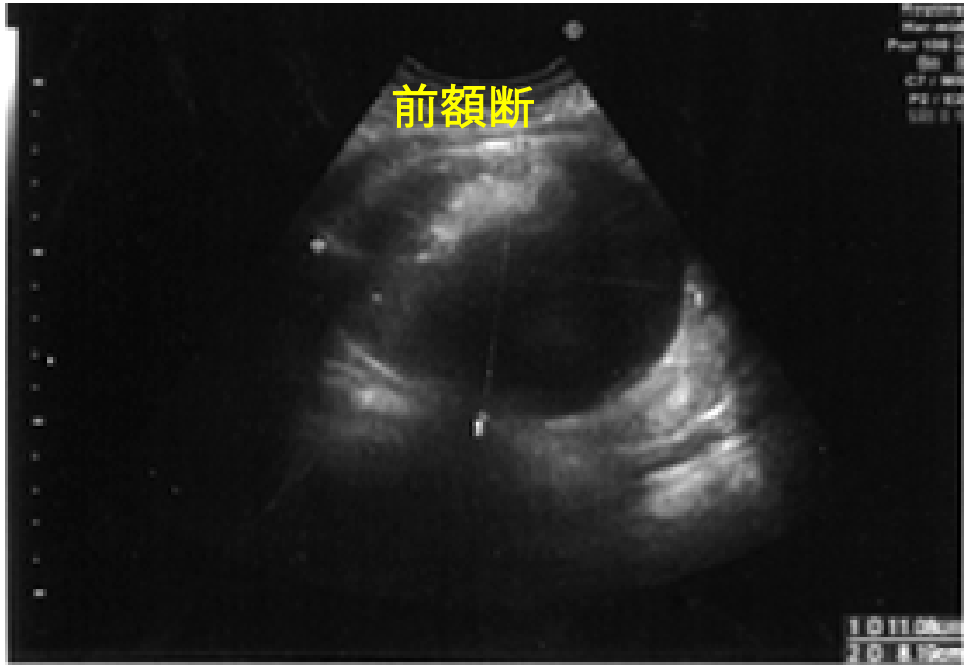

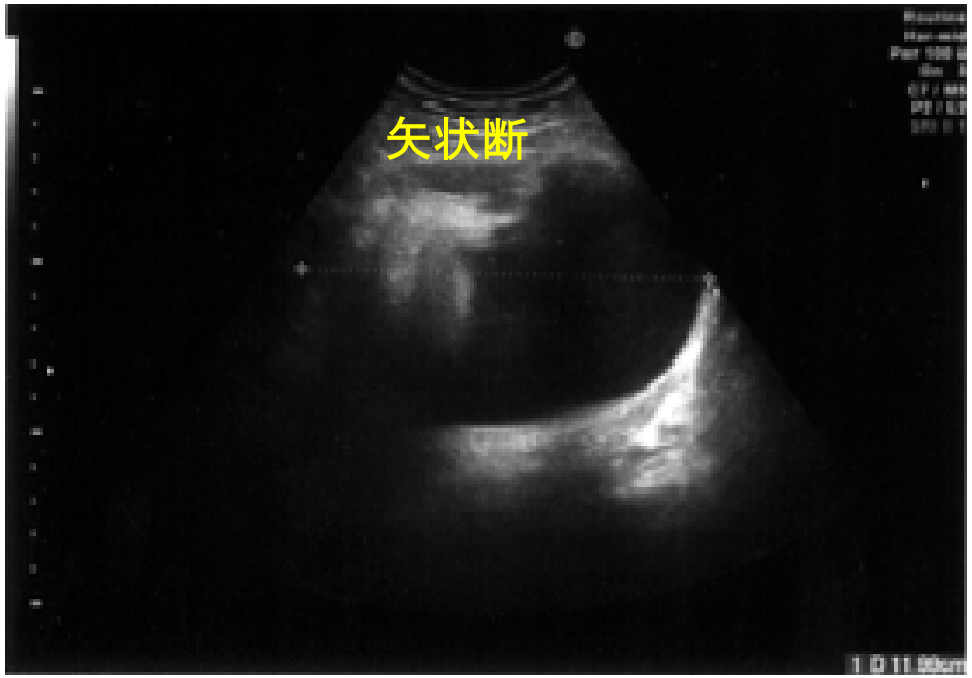

症例４

【MRI所見】

　下腹部正中にφ11.5×9.5×11.5cmの腫瘤。内部はT2強調像で低信号（T1強調像で高信号、脂肪抑制T1強調像で低信号）な部分を有する不整形の充実成分を含み、他の部分は液体貯留の所見。その他子宮は腫瘍で後方に圧排。少量の腹水貯留あり。

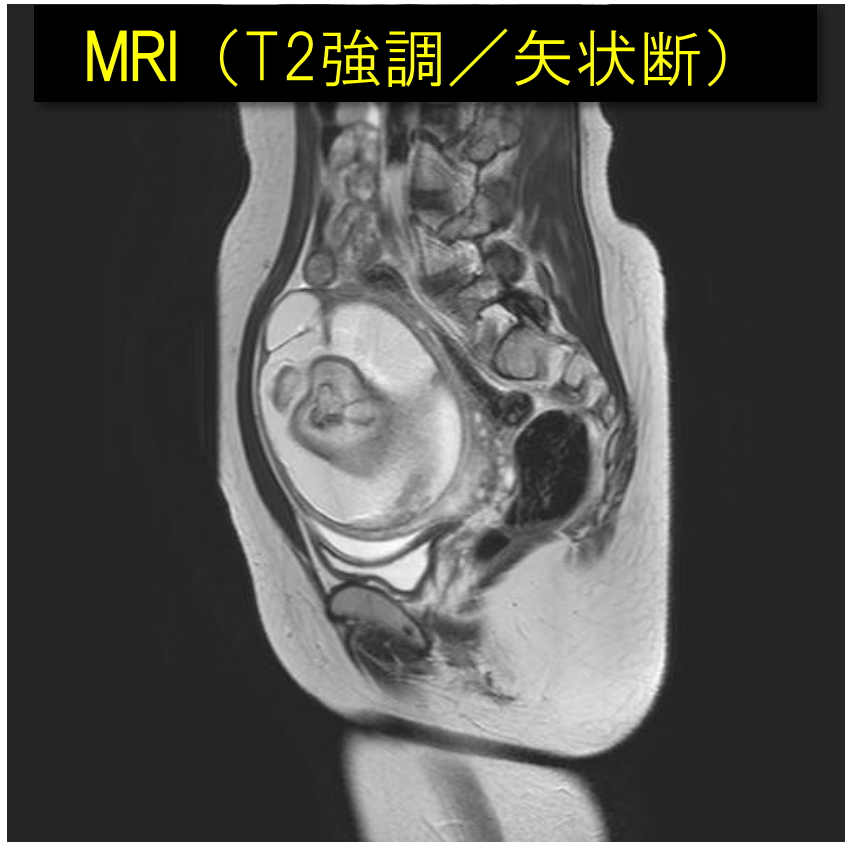

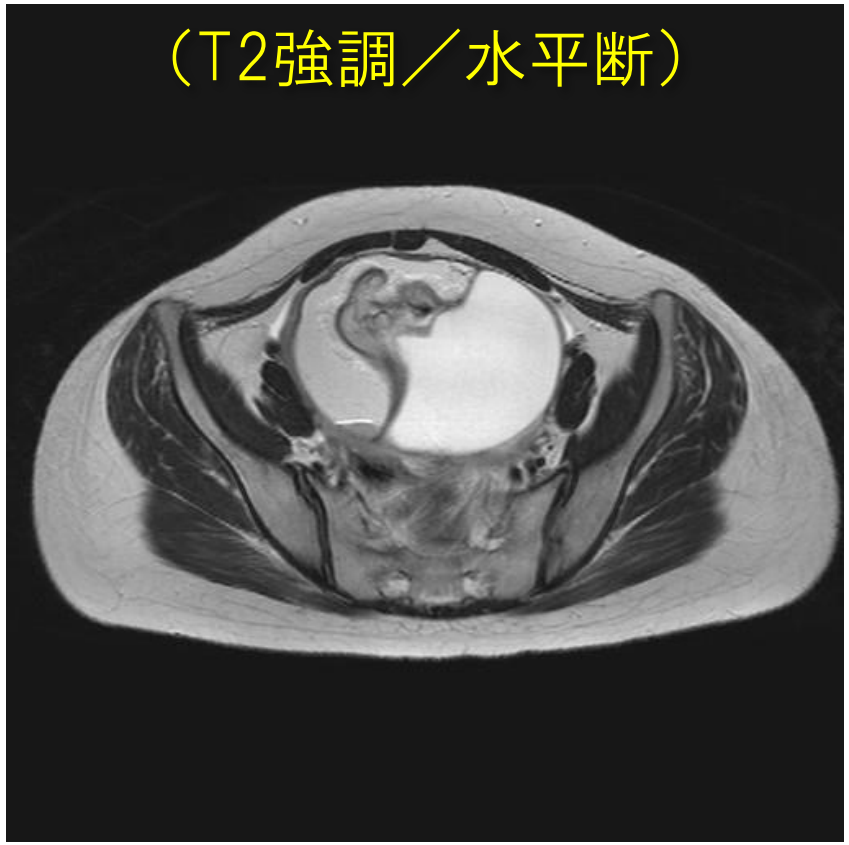

症例４

【経過】

　腫瘤はエコーで皮様嚢腫が疑われ、疼痛は腫瘍に一致していたため、卵巣嚢腫茎捻転を疑い開腹術を施行。

【術中所見】

　左側付属器に10cmの卵巣腫瘍を確認。腫瘍は反時計軸方向に720°捻転。嚢腫摘出術を施行。

【術後経過】

　後経過良好にて術後10日目に軽快退院。

【病理組織診断】

　成熟奇形腫

【診断】

　左側皮様嚢腫の茎捻転

卵巣腫瘍茎捻転

- 卵巣腫瘍は周囲との癒着が少ない表面整、平滑な腫瘤で、5～10cm大になってくると捻転しやすい。
- 成熟嚢胞性奇形腫が最多。
- 捻転　→　静脈閉塞　→　出血性梗塞　→　動脈血障害され壊死
- 静脈性閉塞の程度であれば卵巣を温存できる可能性あり。
- 子宮の増大による位置の変化のため妊娠に伴うこともしばしば。

症例５

- 21歳　女性　初産婦　妊娠34週4日

【主訴】

腹部緊満感

【現病歴】

　自然妊娠成立し、近医クリニックにて妊婦健診を受けていた。妊娠中、特に異常は指摘されていない。

　妊娠34週4日18時頃より下腹部痛あり、同日、同クリニック受診。腹部緊満と胎児徐脈あり、当科紹介され救急搬送される。

症例５

【当院到着時所見】

酸素4L投与、子宮収縮抑制剤点滴施行中。

BP：129/76mmHg　HR：92bpm　BT：36.9℃　SpO2：99%

胎児心拍陣痛図：variabilityに乏しい

膣分泌物：白色、少量

【経腹超音波所見】

胎児推定体重：1472-1485g（胎児発育遅延）

胎盤：後壁、明らかな常位胎盤早期剥離の所見はなし。

羊水：過小傾向

症例５

【血液検査】

WBC：13160/μL　Hb：10.5g/dL　Plt：5.5万/μL

　胎児発育不全、腹部緊満、児のvariability減少より、同日23時、即入院となる。

症例５

【入院後経過】

翌日、妊娠34週5日

0時頃：児心拍120bpm前後であったが、胎児心拍陣痛図にてvariability乏しいため、緊急帝王切開の準備に取り掛かった。

0時37分：ドップラーにて児心音聴取できず

0時40分：腹部エコーにて胎児心拍なく、胎児死亡を確認。

その後、外出血を認め出血量増加し、腹痛、嘔気症状を訴えたため、輸血を施行しつつ、緊急帝王切開となった。

症例５

【術中所見】
胎盤は後壁に位置し、胎盤後血腫を認めた。羊水混濁なし。
出血量：2270ml（羊水込み）
輸血量：RCC2単位、FFP14単位、PC20単位
【児所見】
妊娠34週５日　3時54分　児娩出
男児、体重1954g、児に外表奇形なし。

症例５

【術後経過】
術後経過は良好で術後7日目、退院された。
【退院後経過】
その後の検査で母体はプロテインS欠乏症であると判明。
【診断】
常位胎盤早期剥離
子宮内胎児死亡
プロテインS欠乏症

常位胎盤早期剥離

- 胎盤が胎児娩出前に子宮壁から剥離した状態。
- 全分娩の0.3～0.9%。
- 症状は急激な下腹部痛、外出血は少量～ほとんどないが貧血の進行、子宮壁は板状硬（持続的な子宮収縮）、著明な圧痛。
- 腹部超音波にて胎盤後血腫。胎児心拍陣痛図で一過性徐脈など。
- 発症誘因：妊娠高血圧症候群、高血圧合併妊娠、常位胎盤早期剥離の既往、切迫早産、絨毛膜羊膜炎、前期破水、喫煙（ニコチン）、薬物（コカインなど）、血栓素因、機械的外力など。

常位胎盤早期剥離

- 母体：産科DIC　→　重症例では死亡に至ることもある。

- 胎児：胎盤からの酸素供給の低下　→　胎児機能不全
  →　重症例の周産期死亡60~80%

常位胎盤早期剥離

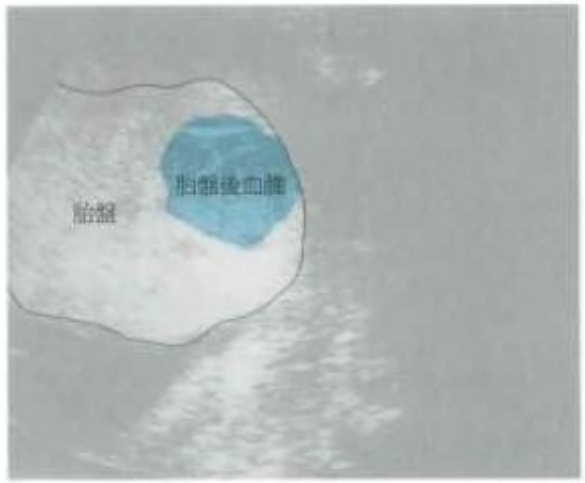

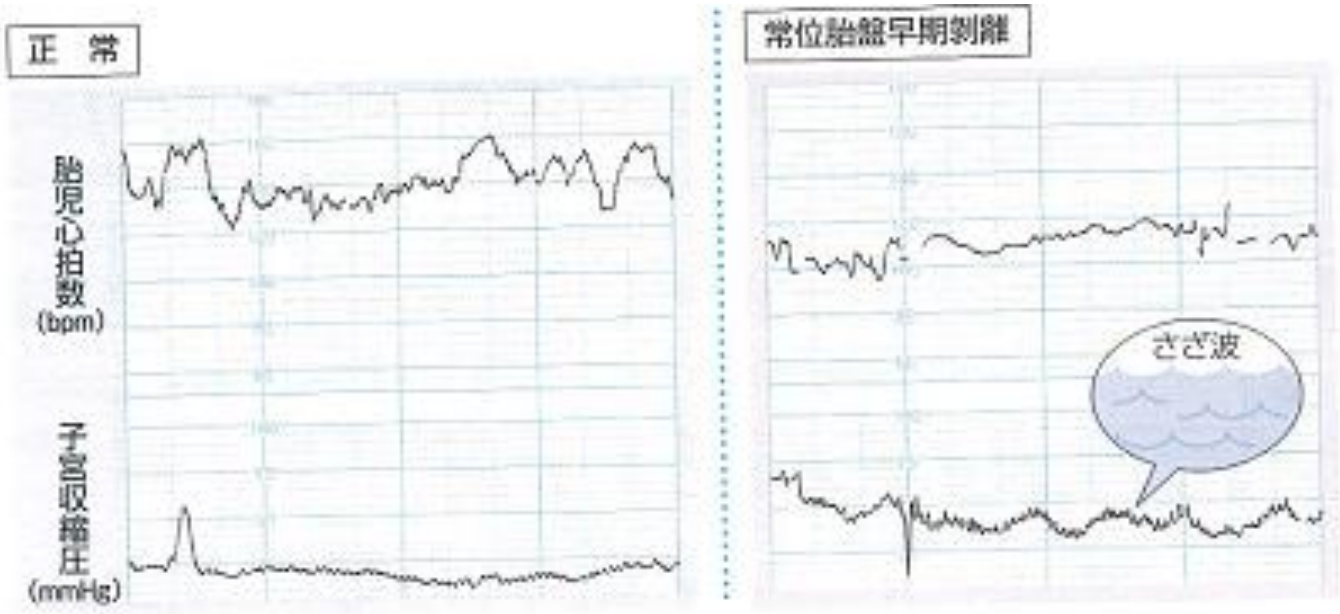

- 発症初期には胎盤後血腫と胎盤実質の区別は困難。
- 時間が経過すると血腫と胎盤はエコー輝度が異なってくる。
- 軽症例、発症初期ではエコーより異常が認められやすい。
- 子宮収縮は軽度でさざ波様。

女性の急性腹症のチェックポイント

- 妊娠の有無：病歴聴取。異所性妊娠は見逃さない。
- 月経との関連：月経困難症、排卵痛、卵巣出血、（妊娠）
- 他の徴候の有無：発熱・悪心・嘔吐・腰痛・下痢・便秘・排尿痛
- 圧痛・反跳痛の有無、内診による可動痛の有無
- 超音波検査
  - ➢Echo Free Space：出血・腹水・膿 → 状況に応じてダグラス窩穿刺
  - ➢腫瘤の有無：部位（子宮・付属器など）、大きさ、形状、壁の厚さ
  - ➢内部エコー：エコーを見ながら圧痛を確認するのは有効。
- 緊急時にはエコーが最も有利。
- 症例に応じてCT・MRIを。

参考文献

- *医学書院：急性腹症ガイドライン2015*
- *日本産婦人科学会：産婦人科研修の必修知識 2016-2018*
- *MEDIC MEDIA：病気がみえるvol.9,10*
- *羊土社：レジデントノートVol.14 No.16；2013*
- *永井良三：産婦人科研修ノート*
- *梁栄治：助産師と研修医のための産科超音波検査*
- *医学書院：妊婦健診のすべて*
- *谷垣伸治：産婦人科エコー*
- *Benesse　たまひよnet*